# Zwei Fälle von Bulbusruptur mit subkonjunktiver Linsenluxation und Herausschleuderungen der Linse aus dem Auge.

(Mit 1 Tafel.)

Inaugural-Dissertation

zur

Erlangung der Doktorwürde

in der

**gesamten Medizin**

verfasst und einer

**Hohen medizinischen Fakultät**

der

**Kgl. Bayer. Ludwig-Maximilians-Universität zu München**

vorgelegt von

**Adolf Rupp,**

approb. Arzt aus Ingolstadt.

**München, 1907.**

Kgl. Hof- und Universitäts-Buchdruckerei von Dr. C. Wolf & Sohn.

# Zwei Fälle von Bulbusruptur mit subkonjunktiver Linsenluxation und Herausschleuderungen der Linse aus dem Auge.

(Mit 1 Tafel.)

Inaugural-Dissertation

zur

Erlangung der Doktorwürde

in der

**gesamten Medizin**

verfasst und einer

**Hohen medizinischen Fakultät**

der

**Kgl. Bayer. Ludwig-Maximilians-Universität zu München**

vorgelegt von

**Adolf Rupp,**
approb. Arzt aus Ingolstadt.

ACAD. LUDWIGSMAX. BIBL.

**München, 1907.**
Kgl. Hof- und Universitäts-Buchdruckerei von Dr. C. Wolf & Sohn.

Gedruckt mit Genehmigung der hohen medizinischen Fakultät der Universität München.

*Referent: Herr Prof. Dr. Eversbusch.*

*Meiner guten Mutter!*

Digitized by the Internet Archive
in 2026

https://archive.org/details/IA41548322_0076

Die subconjunctivalen Linsenluxationen sind keine alltäglichen Erscheinungen — die Litteratur darüber ist nicht allzu gross — und dürfte deshalb schon aus kasuistischen Gründen die Publikation eines neuen Falles gerechtfertigt erscheinen.

Bevor ich zur Beschreibung dieses Falles gehe, den ich in der Kgl. Universitäts-Augenklinik zu München zu beobachten Gelegenheit hatte, will ich einen kurzen Überblick über Pathologie, Diagnose, Prognose etc. der subconjunctivalen Linsenluxationen geben, und zwar nur der mit traumatischer Genese.

Wir verstehen unter einer Luxation der Linse eine jede Lageveränderung derselben, durch welche das optische System der brechenden Medien — Hornhaut, Linse, Glaskörper — nicht mehr zentriert ist, wie es zum normalen Sehakt notwendig ist. Bedingung für die Dislokation ist die Zerreissung der Zonula Zinnii, des Aufhängebandes der Linse, was am häufigsten durch ein heftiges Trauma, wie Schlag oder Stoss veranlasst wird. Wird zu gleicher Zeit durch das Trauma der Verschluss, den die Sclera dem Augeninnern gewährt, mit aufgehoben, so kann es sich ereignen, dass die Linse durch den Scleralriss entweder ganz ausserhalb des Bulbus gelangt, oder unter die Conjunctiva gedrückt und hier gefangen gehalten wird. Es hängt dies sowohl von der Stärke als auch von der Richtung ab, mit welcher die Gewalt den Bulbus trifft. Doch kann man in den Kontinuitätstrennungen der Sclera eine gewisse Gesetzmässigkeit hinsichtlich der Stelle

des Risses beobachten. Man erkannte im allgemeinen die Zone zwischen dem Insertionskreis der vier geraden Augenmuskeln und dem Cornealrand als die fast stets von den traumatischen Scleralrupturen eingenommene Gegend, was insoferne auffällig ist, als diese Erfahrungstatsache mit den Ergebnissen der Anatomie nicht ganz im Einklange steht.

In seinem Lehrbuch der Anatomie der Sinnesorgane schreibt Schwalbe (III) über die Dickenverhältnisse der Sclera:

„Die Dicke der Sclerotica ist am bedeutendsten in der unmittelbaren Nähe des Sehnerveneintrittes. Sie beträgt hier 1—1,2 mm. Von hier aus nimmt die Dicke der Membran allmählich nach dem Cornealrande zu ab. Nur da, wo die Sehnen der Augenmuskeln sich mit der Sclera verbinden, erfährt dieselbe wieder eine Verstärkung. Da nun die Sehnen der vier geraden Augenmuskeln sich auch seitlich ausbreiten und verflechten, so resultiert daraus eine allgemeine Verstärkung der vorderen, dem Cornealrande benachbarten Zone der Sclera. Hier misst ihre Dicke wieder 0,6 mm, während sie am Äquator des Augapfels bereits auf 0,4—0,5 herabgesunken war. Am dünnsten ist die Sclera da, wo sie von den Sehnen der Augenmuskeln bedeckt wird (0,3 mm nach Sappey).“

A priori sollte man nun meinen, dass die Sclera an ihrer dünnsten Stelle einreisst; dies wäre aber nach Obigem nicht die Gegend vor dem Insertionskreis der vier geraden Augenmuskeln, sondern die Zone zwischen letzterem und dem Äquator bulbi.

Ferner ergab die Erfahrung, dass die Scleralrisse immer mit dem Hornhautrand parallel laufen, mehr oder weniger zackig sind, und hauptsächlich bei Leuten vorkommen, welche bereits ein gewisses Alter erreicht haben (nicht nach dem 40. Lebensjahre).

Was die genaueren Bestimmungen des Ortes anlangt, wo die Linse austritt, so liegen darüber die verschiedensten Beobachtungen vor. Man hat die Linse nach innen, oben innen, nach aussen oben, nach aussen und nach unten innen luxiert gefunden. Von den meisten Autoren wird die Luxation nach oben innen als die häufigste bezeichnet.

L. Müller verbreitet sich in ausführlicher Weise über die Ruptur der Corneascleralkapsel durch stumpfe Verletzungen auf Grund eigener und fremder Beobachtungen, sowie Experimenten, die an Augen von Kaninchen, Hunden, Schweinen und Pferden angestellt wurden. Auch wurden zwölf Augen anatomisch und mikroskopisch auf die Beschaffenheit und Lage des Risses untersucht. Von seinen eigenen Beobachtungen liess sich in 28 Fällen der Angriffspunkt bestimmen, in 17 nicht. Je 5mal lag derselbe nach aussen, oben, innen und aussen oben, 3mal innen unten, 2mal unten und 2mal aussen unten. In 17 Fällen betrug die Entfernung der Mitte der Ruptur von der Stelle des Angriffs etwa 90°; 3mal war die Entfernung geringer; 5mal grösser. Auf etwa 2500 Augenkranke kam eine Scleralruptur, in fast einem Drittel der Fälle entstanden durch Kuhhornstoss, in der Hälfte durch stumpfe Gegenstände andrer Art, durch scharfkantige 5mal, 1mal infolge eines Hiebes mit der Peitschenschnur. Das rechte Auge war 14mal, das linke 28mal betroffen, bei zwei Patienten waren es beide Augen. Die Linse war 8mal normal, in 5 Fällen war über ihre Lage nichts Näheres zu bestimmen, 1mal bestand ein Kapselriss ohne Luxation der Linse, je 1mal Luxation in den Tenon'schen Raum und in den Glaskörper, 7mal trat Atrophie ein, 3mal Subluxation der Linse, in 20 Fällen bestand ein kolobomartiger Defekt der Iris, 4mal bestand Aniridie, 2mal Iridodialyse.

Der Ausgang war in 14 Fällen günstig, in 38 ungünstig, sekundäre Netzhautablösung entstand in 2 Fällen.

Müller zieht folgende Schlussfolgerungen:

1. Die Angriffe auf den Bulbus erfolgen nur ausnahmsweise unten, gewöhnlich innen oder oben.

2. Die Patienten führen in der Regel keine Abwehrbewegungen aus, weder den Lidschluss noch die Rollung des Auges nach oben.

3. Die Ruptur der Bulbuskapsel betrifft entweder die Cornea oder die Sclera (im Verhältnis 2:5).

4. Die Cornea zerreisst hauptsächlich bei jugendlichen, die Sclera bei alten Leuten.

5. Die direkte Cornealruptur ist so häufig wie die indirekte; die direkte Scleralruptur ist ein ungemein seltenes Vorkommnis, vielmehr ist die Scleralruptur fast immer eine indirekte.

6. Die indirekte Scleralruptur ist keine Contraruptur, sondern liegt intermediär zwischen Angriffs- und Unterstützungspunkt in Kreislinien, welche diese beiden Punkte verbinden, also senkrecht auf den sogenannten Dehnungsäquator im „Dehnungsmeridian".

7. Geht der Dehnungsmeridian durch die Hornhaut, so weicht der Riss der Hornhaut aus und geht um sie herum durch den Schlemm'schen Kanal, dann

8. die Gegend des Schlemm'schen Kanals ist zum Riss besonders disponiert, weil durch die Einschaltung des Trabeculum corneosclerale i. e. des Gewebes, das den Schlemm'schen Kanal vom Kammerwinkel scheidet, in dem festgefügten Scleralgewebe gewissermassen ein Stück der Wanddicke ausgefüllt wird.

9. Die Häufigkeit der Rupturen innen oben ist aus der Einwirkung der Trochlea abzuleiten, da diese die durch den Binnendruck des Auges stark gespannte Kapsel im gleichen Sinn wie der Binnendruck selbst an umschriebener Stelle beeinflusst.

10. Die Rupturen, die zum Teil oder ganz durch den Schlemm'schen Kanal gehen, sind als typisch zu bezeichnen, sie liegen noch im Bereich der Vorderkammer.

11. Die Richtung der Cornealruptur steht in keinem gesetzmässigen Verhältnis zum Angriff.

12. Die partielle Scleralruptur besteht in der Zerreissung der eigentlichen Sclera bei unversehrter Episclera, sie ist kein Beweis dafür, dass die Zerreissung in den inneren Schichten der eigentlichen Sclera beginnt, um in deren äusseren zu enden, sondern beweist nur, dass die Sclera vor der Episclera zerreisst.

13. Eine Einsenkung der Iris findet bei der typischen Ruptur nicht statt.

14. Die Linse verlässt in der Regel den Bulbus mit unverletzter oder eröffneter Kapsel; in typischen Fällen von Rupturen nimmt sie ihren Weg hinter der Iris und vor dem Ciliarkörper, indem sie die Iris an ihrer Wurzel durchtrennt.

15. Die Prognose der Cornealruptur ist nicht so ungünstig wie die der Scleralruptur. Bei dieser entfallen auf einen günstig verlaufenden Fall drei ungünstige.

16. Ein operativer Eingriff bei subconjunctivaler Linsenluxation soll auf den Zeitpunkt verschoben werden, wo die Scleralwunde geheilt ist; die Enukleation hat nur dann stattzufinden, wenn der Bulbus lange Zeit injiciert und auf Betastungen schmerzhaft oder gar schon eine sympathische Ophthalmie zum Ausbruch gekommen ist.

17. Auf 62 von ihm behandelten Fälle von Ruptur entfällt nur ein Fall von sympathischer Ophthalmie. Von 17 Fällen von sympathischer Ophthalmie nach Ruptur, die publiziert sind, entfallen neun auf offene Rupturen, acht auf Fälle mit Verletzung der Conjunctiva.

Gewöhnlich bleibt die Linse dort direkt liegen, wo sie ausgetreten ist und hebt an dieser Stelle die Conjunctiva

blasig empor. Jedoch rechtfertigt die Lage der Linse nicht die Annahme der Scleralruptur an derselben Stelle, denn man hat Fälle beobachtet, bei denen sie ihren ursprünglichen Ort verlassen hatte wie Briolat (VI pag. 27) berichtet, wobei die nach oben innen luxierte Linse ganz nach unten zwischen Bulbus und unteres Augenlid gewandert war.

Betrachten wir nun den Mechanismus der subconjunctivalen Linsenluxation. Als häufigste Ursachen gelten heftige Stösse und Schläge, die das Auge direkt treffen, sei es, dass der Patient sich selbst an einem stumpfen Gegenstand stösst, oder dass das Auge durch Steine, Holzstücke, ein Kuhhorn oder andere Gegenstände getroffen wird, wodurch dann die erwähnte Scleralruptur entsteht. Aus den Erklärungen von Schröter und Arlt geht hervor, dass, wenn der Bulbus von unten aussen getroffen wird, der Scleralriss oben innen sein müsse, wenn aber der Stoss die obere, äussere Partie der vorderen Scleralzone des Bulbus treffe, die Ruptur nach unten innen statt habe. Arlt betont, dass der in einer bestimmten Richtung zusammengepresste Bulbus in demjenigen Äquatorialkreis, dessen Ebene auf der Stossrichtung senkrecht steht, momentan die grösste Ausdehnung erfahre; dabei wird natürlich supponiert, dass der Stoss in der Richtung einer Achse des Bulbus verlaufe. Der Bulbus muss, wenn man den Angriffspunkt als Pol, die Richtung des Stosses als Achse einer Kugel betrachtet, im Äquator dieser Kugel erweitert werden. Danach müssten nun aber die Scleralrisse sich bei den oben erwähnten Stossrichtungen anderswo befinden als in der Stossrichtung selbst. Ein Bulbus, der in der Richtung von unten aussen nach oben innen zusammengepresst wird, erleidet in der auf dieser Richtung senkrechten Äquatorialebene momentan die grösste Ausdehnung. Diese Äquatorialebene verläuft aber in der Richtung von oben aussen nach unten innen und es muss daher die Sclera entweder oben aussen oder unten innen

einreissen. Umgekehrt verhält es sich, wenn der Stoss den Bulbus in der Richtung von oben aussen nach unten innen zusammenpresst; es wird dann die Sclera entweder oben innen oder unten aussen bersten müssen.

Doch wird durch viele Fälle in praxi der Beweis geliefert, dass sich die tatsächliche Entstehungsart sehr oft mit diesen theoretischen Erwägungen nicht deckt. Eine Erklärung von Manz (Zehender, klin. Monatsblatt 1865, pag. 170) besagt, dass der gegen die Orbitalwand gepresste Bulbus, soweit er diese berührt, geschützt ist, allein da einreisst, wo der Schutz fehlt, an der Stelle, wo der Orbitalrand nicht mehr deckt; hiezu kommt noch, dass die Sclera in der betreffenden Gegend besonders durch ihr Gefüge zur Ruptur disponiert ist. Es treten Risse auf, welche dem Hornhautrande parallel laufen und nicht zu weit von ihm entfernt sind.

Briolat kommt bei der Diskussion der Pathogenese von zwei Fällen subconjunctivaler Linsenluxation, von denen der eine durch Stoss mit dem Horn einer Kuh, der andere durch einen Schlag mit einem Eisenstab entstanden war, zu dem Schluss, dass eine subconjunctivale Linsenluxation durch ein Trauma nur dann zustande komme, wenn die Gewalt nicht gerade von vorn nach hinten auf den Augapfel einwirke. Der Riss wird nicht durch das Anpressen des Bulbus an den Orbitalrand bewirkt, sondern durch Kompression der Augenflüssigkeiten. Die Sclera berstet da, wo die dicke und dünne Zone der Sclerotica sich berühren.

Die Linse wird durch den Druck von unten her hinausgeschleudert und gelangt unter die Conjunctiva, wo sie liegen bleibt, falls diese nicht mitzerreisst. In die Wunde der Sclera fällt dann die umgeschlagene Iris mit dem angrenzenden Teil der Binnenmembranen hinein. Die meisten subconjunctivalen Linsenluxationen entstehen beim Bücken oder kommen, wie es auf dem Lande nicht so selten beobachtet

wird, dadurch zustande, dass der Bulbus beim Emporwerfen des Kopfes der Tiere durch die Hörner derselben getroffen wird.

Die Linse kann in ihrer Kapsel unter die Conjunctiva geschleudert werden, was wohl am häufigsten vorkommt, oder die Kapsel berstet und lässt die Linse allein austreten, so dass dann die ihrer Hülle beraubten Linsenmassen mehr oder weniger vollständig im Conjunctivalsack gefunden werden; im letzteren Falle tritt rasche Trübung der Fasern ein, im ersteren Fall aber hat man die Linse noch nach Wochen durchsichtig gefunden.

Über das Schicksal der unter die Conjunctiva luxierten Linse gibt Alt eine längere Erklärung. Es konnte leider nicht festgestellt werden, wie lange die Linse daselbst verweilt hatte. Trotzdem aber verdient der Teil der Arbeit, welcher sich speziell auf die Struktur der Linse bezieht, hier eine wörtliche Wiedergabe.

Über der luxierten Linse ist die Conjunctiva in ein sehr derbes, stark vaskularisiertes Bindegewebe verwandelt, in welchem viel Pigment liegt. Die Linsenkapsel ist mit der sie umgebenden Conjunctiva fest verlötet, stark gefaltet und ohne Zweifel in ihrem Durchmesser verdickt. Sie lässt sich an der Innenseite und etwa zwei Dritteile der Aussenseite der Linse entlang verfolgen, in keinem Schnitt weiter. Sie war offenbar in einem dem Äquator nahen Meridian zerrissen und faltete sich gegen die gesunde Hälfte zu. Von normalem Kapselepithel ist nichts mehr aufzufinden. Der Kapsel zunächst liegt ein festes Spindelzellengewebe, oft dem Corneagewebe auffallend ähnlich, mit einzelnen grossen Rundzellen. Dazu finden sich Zeichnungen, die sich mit aller Wahrscheinlichkeit als neugebildete Gefässe deuten lassen. Der sich daran anschliessende Teil der Linse ist körnig getrübt. Die Struktur der Linsenfasern lässt sich noch gut erkennen.

Morgagni'sche Flüssigkeit und die von Becker beschriebenen „Riesenzellen“ liegen überall zwischen die Fasern eingestreut. Die Linse erscheint etwas kleiner in ihrem äquatorialen Durchmesser als normal; dagegen ist der meridionale Durchmesser vergrössert. Die Festigkeit und Derbheit des neugebildeten Gewebes, die völlige Überkleidung der Wunde mit Epithel und die starke Retraktion der cyklitischen Membranen berechtigen zum sicheren Schluss, dass die Verwundung wenigstens 3—4 Wochen vor der Enukleation stattgehabt hatte, möglicherweise auch viel länger. Die Linse ist kakteraktös und zeigt die Veränderungen, die nach Becker infolge von Discission der Kapsel beobachtet werden. Doch sind auch Fälle beobachtet, bei denen die mit der Kapsel unter die Bindehaut luxierte Linse nach Jahren völlig ungetrübt blieb, andere wieder, bei denen die Linse vollständig resorbiert worden war oder ganz verkalkte.

Das Mitverletztwerden der Conjunctiva hängt einesteils von der Kraft des Stosses, andernteils von der Sprödigkeit derselben ab.

Das Verhalten der Iris, des Ciliar- und Glaskörpers bei der Luxation ist ein mannigfaltiges. Es kann die Iris unverletzt bleiben und nur nach hinten umgeschlagen werden, so dass dadurch der Anschein eines Koloboms entsteht. Gewöhnlich aber folgt dasjenige Irisstück, welches der Scleralwunde zunächst liegt, der austretenden Linse und wird mit einem Teil des Ciliarkörpers in die Wunde eingeklemmt; der Rest der Iris flottiert dann, seiner Stütze beraubt, bei Bewegungen des Auges hin und her. Schliesslich kann auch die ganze Iris mit herausgefetzt werden. Dabei kann es geschehen, dass die Conjunctiva ganz unversehrt bleibt, ein Beweis für ihre grosse Resistenz; denn es gehört jedenfalls eine bedeutende Gewalt dazu, die ganze Iris ringsherum vom Ciliarkörper abzureissen und sie mit der Linse durch die

geborstene Sclera aus dem Auge zu schleudern. Glaskörperteile finden sich öfters in der Wunde vor. Ein zu reichlicher Verlust an Glaskörper, welcher zu intraoculären Blutungen führt, kommt bei der subconjunctivalen Linsenluxation selten vor, weil der Conjunctivalsack durch die Linse ausgefüllt ist und letztere gleichsam einen Tampon darstellt, welcher die Scleralwunde verschliesst, welches Moment bei Mitzerreissung der Conjunctiva und Herausschleuderung der Linse aus dem Auge wegfällt. Es kommen infolgedessen bei letzterer Verwundung viel häufiger diese schweren Komplikationen vor.

Die Diagnose einer subconjunctivalen Linsenluxation begegnet im Anfang der Verletzung meist grossen Schwierigkeiten, oft ist sie überhaupt nicht zu stellen, weil die Symptome durch die akut entzündlichen Erscheinungen, hervorgerufen durch den starken Insult, verwischt werden, nämlich die Chemosis der Lider, die starke Injektion und Schwellung der Conjunctiva einerseits, die stattgehabte intraoculäre Blutung andererseits. Wie bei jeder heftigen Erschütterung des Bulbus hat auch der Verletzte hier im Moment der einwirkenden Gewalt bedeutende Schmerzen, subjektive Lichterscheinungen und plötzlichen Verlust des Sehvermögens, nach mehreren Tagen aber das Gefühl eines fremden Körpers an dem oberen inneren Quadranten des Bulbus.

Aus all diesen Symptomen kann man auf den Gedanken einer subconjunctivalen Linsenluxation geführt werden, um so mehr, wenn man in der geschwellten Conjunctiva an der erwähnten Stelle eine stärkere, konsistentere, ovale Erhöhung entdeckt. Die Hornhaut ist stets unverletzt und lässt sich beim Versuch durch den Fingerdruck leicht abplatten und eindrücken, weil das Blut in der Vorderkammer durch die zerrissene Iris und herausgedrängte Linse am Zurückweichen beim Druck von vorn nach rückwärts nicht gehindert wird.

Sind die entzündlichen Symptome unter entsprechender Behandlung gewichen, so gewinnt das Ganze einen Adspekt, der nicht länger in Zweifel lassen kann; an der oberen oder oberen inneren, seltener äusseren Cornealgrenze befindet sich, von der gewöhnlich mit erweiterten Gefässen durchzogenen Conjunctiva bedeckt, eine Geschwulst, der Grösse der Linse entsprechend. Dieselbe zeigt gewöhnlich gelbliche Transparenz, die Konsistenz der Linse ist scharf abgegrenzt, hie und da von angesammelter Flüssigkeit herrührend, etwas fluktuierend; dabei noch ein mehr oder minder ausgesprochener Reizzustand des Auges. Der Kranke klagt über ein drückendes Gefühl, dem Sitze des Tumors entsprechend, über das Gefühl eines fremden Körpers, über Behinderung bei Bewegungen des Auges.

Der Schwerpunkt der Diagnose liegt aber immer in dem Nachweis des Fehlens der Linse im Auge, indem von dem Purkinje'schen Bildchen das mittlere fehlt, das Accomodationsvermögen aufgehoben ist und die vorhandene Hypermetropie durch Staarbrillen verbessert wird.

Verwechselt werden könnte ein solcher Tumor bei infolge von Netzhautkomplikationen erloschenem Sehvermögen, wenn zugleich durch Residuen des Blutergusses eine ophthalmoskopische Untersuchung nicht möglich ist, mit einer Cyste, besonders, wenn dieselbe hell und klar ist, des gelblichen Schimmers entbehrt und deutlich fluktuiert; es bleiben zwar derartige Cysten nach vorausgegangenen Quetschungen des Bulbus nicht gerade selten zurück, indem sich ergossene Flüssigkeit oder durch einen kleinen, schnell heilenden Scleralriss ausgetretener und abgeschnürter Glaskörper abkapselt, doch wird eine solche Verwechslung vermieden werden dadurch, dass man das Gesamtbild im Auge behält und würde eine vorsichtige, nach Ablauf längerer Zeit gemachte Incision den Irrtum aufklären. Unterstützend für die Diagnose dürfte

noch das Verhalten der Iris sein, welche gewöhnlich durch ihren Defekt den Weg weist, den die Linse genommen.

Fragen wir uns nun, wie es mit der Prognose der subconjunctivalen Linsenluxation stehe, so werden wir uns vergegenwärtigen müssen, dass das Auge bei dem Zustandekommen derselben einer sehr starken Verletzung ausgesetzt ist, wodurch es nicht allein zu einer Ruptur der Sclera kommt, sondern auch der ganze Bulbus stark gequetscht wird. Durch den Druck wird der Bulbusinhalt, da derselbe seines Verschlusses beraubt ist, nach aussen gepresst; es kommt zum Abfluss von Humor aquaeus und Glaskörper; die Gewebe werden in die Wunde hineingepresst und in dieselbe eingeklemmt.

Sodann sind die Gefässe des Auges nicht imstande, dem einwirkenden Druck Widerstand entgegenzusetzen; infolgedessen müssen sie zerreissen und das in ihnen kreisende Blut wird sich in die Gewebe ergiessen, sowie in das Innere des Auges. Gelangt das Blut nun zwischen die Chorioidea und die ihr nur locker anliegende Retina, so muss notwendigerweise die letztere von der Aderhaut abgehoben werden und zwar in einem um so grösseren Umfange, je reichlicher das Blut ausgetreten ist.

Sodann kann eine Verflüssigung und später Schrumpfung des Glaskörpers eine Ablatio retinae hervorrufen. Wenn man nun bedenkt, welch' schlimme Folgen eine solche Netzhautablösung für das Sehvermögen des betreffenden Individuums hat, dass man kein sicheres Mittel in Händen hat, gegen diese schwere Erkrankung des Auges vorzugehen, so müssten diese Begleiterscheinungen die Prognose der subconjunctivalen Linsenluxation sehr trüben, wenn nicht diese unglücklichen Komplikationen doch seltener wären, als man annehmen möchte.

Sind die Verletzungen der Umgebung nicht sehr be-

deutend, hat das Auge nicht durch die einwirkende Gewalt tiefgreifende Ernährungsstörungen erlitten, so ist es eigentümlich, dass die Ruptur der Sclera selbst, sowie die Dislokation der Linse an und für sich fast gar keine bedeutenden Reaktionen hervorruft. Hat man doch auch die relativ starke Tendenz der Scleralwunden zur Heilung benützt, um beabsichtigte Staaroperationen nicht durch die Cornea, sondern durch die Sclera hindurch auszuführen.

Es wäre noch die Art der Verheilung zu erwähnen, wovon ebenfalls die Prognose abhängig zu machen sein wird. Bleiben die vorgefallenen Gewebe in der gesetzten Wunde eingeklemmt und kommt es so zur Verheilung, so wird dadurch ein Zug von denselben ausgeübt und durch die fortdauernde Zerrung kann es zur Entzündung kommen. Es wird sich zunächst eine Iritis und von hier aus durch die Zerrung des Uvealtraktus Cyklitis und hiedurch Netzhauterkrankungen, sowie Erkrankungen des Glaskörpers und zuletzt vollständige Phthise des Bulbus entwickeln können, wodurch nicht allein für das betreffende Auge die Gefahr der vollständigen Erblindung eintreten kann, sondern auch auf sympathischem Wege das andere Auge in Mitleidenschaft gezogen wird. Der Gefahr dieser Erkrankung wird man jedoch fast immer durch eine geeignete Operation zu begegnen imstande sein.

Die radiäre Trennung der Iris oder vielleicht totale Loslösung vom Ciliarbande bildet für später einen Nachteil durch Blendungserscheinungen und hie und da auch durch Mangelhaftigkeit in der Accomodation. Die dislocierte Linse selbst ruft auffallenderweise nur ganz unbedeutende Symptome hervor und wird ohne allen Schaden selbst jahrelang, ja lebenslang ertragen.

Weniger günstig ist die Prognose für die absolute Tauglichkeit des Sehvermögens selbst. Es resultiert unter allen

Umständen ein Auge ohne Linse, mit mangelnder Accomodation und mehr oder minder grossem Irisdefekt. Das sind jedoch Nachteile, die auch ein am Staar Operierter zu tragen hat und die mehr oder weniger vollkommen durch Staargläser korrigiert werden können.

Was die Behandlung anlangt, so wird man in erster Linie den drohendsten Erscheinungen, wie der Scleralruptur, der Verletzung der benachbarten Teile, dem Bluterguss in die vordere Kammer, unter die Conjunctiva und das subkutane Bindegewebe Rechnung zu tragen haben.

Für den Scleralriss dürfte in den meisten Fällen, um die Vereinigung zu erzielen und zugleich weiteren Vorfall von Glaskörper zu verhüten, Bettruhe und Schutzverband genügen, der auch zugleich die Resorption des ergossenen Blutes beschleunigt. Eventuell würde auch die Scleralnaht angezeigt erscheinen.

Die Folgeerscheinungen an den mitverletzten angrenzenden Teilen des Auges, sowie die consekutiven Entzündungserscheinungen sind mit den allgemeinen Mitteln der Antisepsis und Antiphlogose zu behandeln.

Erst nach vollständiger Beseitigung des Reizzustandes des Auges und nie früher als 6—7 Wochen nach der Verletzung kann man sein Augenmerk auf die subconjunctival gelagerte Linse richten; sie ruft, wie schon erwähnt, fast gar keine Symptome hervor; nur ein unbequemes Gefühl eines fremden Körpers und ein Hindernis bei Bewegung des Bulbus verursacht sie zuweilen, so dass indolente Patienten sehr oft es gar nicht für der Mühe wert erachten, sich deshalb den Unannehmlichkeiten einer Operation auszusetzen.

Bei zu baldiger Eröffnung des Sackes können sich heftige Entzündungserscheinungen einstellen, die sich eventuell bis zur Panophthalmie steigern. Ferner ist die noch zu junge Narbe zu zart und zu wenig resistent, um den ziemlich

starken intraoculären Druck zu ertragen und entstünde Gefahr, dass dieselbe reisse und Glaskörper prolabiere, wie in einem Fall am Tage nach der Eröffnung (Canada med. Journ. 1895) sich ein Prolapsus corporis vitrei bildete unter heftigen entzündlichen Erscheinungen, welche erst nach 8—10 Tagen abnahmen.

Nach der Operation dürfte sich der Vorsicht halber ein doppelseitiger Schutzverband empfehlen, den der Patient wenigstens 1—2 Tage zu tragen hat, indem immer selbst nach diesem Termin die Möglichkeit einer Dehnung oder Ruptur der jungen Narbe vorläge, zumal wenn durch allenfallsiges plötzliches Husten, Niesen, Drängen, Erbrechen, der intraoculäre Druck eine rasche Steigerung erfahren würde.

Die Operation selbst würde durch Erheben einer Conjunctivalfalte über der Geschwulst und Incision mit einer kleinen, spitzigen Schere geschehen, worauf sich die Linse gewöhnlich von selbst entwickelt.

Manchmal geschieht es auch, dass sich die Linse unter dem Schutzverbande resorbiert, so dass eine Entfernung derselben überflüssig werden kann. Blendungserscheinungen bei sehr grossen Irisdefekten oder bei vollständigem Abreissen der Iris vom Ciliarbande (Aniridie-Irideremie) machen das Tragen stenopäischer Brillen nötig.

Ist die Linse nur aus der Kapsel herausgeschleudert worden und letztere ganz oder teilweise zurückgeblieben, dann kann es zu einer Sekundärkatarakt kommen, die dann eine Discission erfordert.

Wenn trotz strenger Antiphlogose Panophthalmie eintreten sollte, so wäre diese, wenn nicht mehr zu verhindern, zu befördern, um den Unglücklichen wenigstens bald von seinen Leiden zu befreien, ein Ausgang, der glücklicherweise selten ist.

Um den oft bei aphakischen Augen eintretenden Astigmatismus zu korrigieren, kann man nach dem Vorschlage Zelvenders (Ber. der XV. Vers. der ophthalmol. Geselsch. 1883) die Konvexgläser schräg zur Augenachse stellen oder sich der allgemein gebräuchlichen Cylindergläser bedienen.

Eine andere Korrektion des Astigmatismus wendet Masson (étude sur l'astigmatisme 1883) an. Er fand bei seinen Versuchen, dass bei einem Astigmatismus von über 3.5 D der Kranke durch das stenopäische Loch ebensogut als durch das entsprechende Staarglas sah. War der Astigmatismus kleiner als 3.5 D, so war die Sehschärfe des Patienten besser durch das Staarglas als durch die stenopäische Brille. Eine Verbindung von Staarglas und stenopäischem Loch führt zu einer Sehschärfe, die der Summe beider einzelnen Korrektionen gleichkommt. Cylindergläser bleiben in ihrer Wirkung hinter dieser Kombination zurück.

Nach all dem Gesagten müsste nun für ein Auge, das den verderblichen Folgen der Netzhautablösung, Panophthalmitis etc. entgangen und in den Zustand vollständiger Reizlosigkeit, wenn freilich auch mit dem Verlust des Accomodationsvermögens durch seine Aphakie zurückgekehrt ist, eine ideal schwarze Pupille, i. e. vollkommene Integrität der restierenden brechenden Medien resultieren, was für gewöhnlich auch der Fall zu sein pflegt.

Nicht so in dem von mir beobachteten Fall, wie in der Folge dargetan werden soll, wodurch er, der sonst wenig von den bisher beobachteten typischen subconjunctivalen Linsenluxationen abweicht, besonderes Interesse gewinnt.

Anamnese: Patient Gallus F.... aus Freising, 49 Jahre alt, Dienstknecht, kam am 14. II. 07 in die Kgl. Universitätsaugenklinik zu München mit der Angabe, Weihnachten 1905 von einem Ochsen, den er anschirren wollte, durch rasches Emporfahren desselben mit dem Horn ins Auge gestossen

worden zu sein. Er hatte daraufhin Aufnahme im Krankenhause zu Erding gefunden, wobei sich schon damals ein gelber Fleck im Auge zeigte, der jetzt immer grösser wurde, was ihn zum Eintritt in die Augenklinik veranlasste. Weitere anamnestische Daten waren nicht zu erhalten.

Aufnahmebefund: Gracil gebauter, mittelgrosser Mann von mässig gutem Ernährungszustand, ziemlich schlaffer Muskulatur und blasser Hautfarbe. Rachen ohne Befund. Zähne fehlen bis auf drei cariöse. Starker Foetor ex ore. Die übrigen Organe sind gesund. In intellektueller Beziehung macht Patient einen ziemlich stumpfen Eindruck.

Urin frei von Eiweiss und Zucker.

Spezialistischer Auszug: Die Conjunctiva tarsi ist chronisch hyperämisiert und weist einzelne Meibom'sche Infarkte auf; ferner besteht Sclerose der Conjunctiva bulbi, die von gelblich opaker Farbe ist. Nach innen von der Hornhaut aus, etwas nach oben, findet sich eine ca. kirschkerngrosse, weisslich gelbe Erhabenheit, deren höchste Erhebung nahe der Hornhaut liegt und die nach oben innen allmählich abfällt. In diese Geschwulst sprossen vom inneren Lidwinkel aus vereinzelte Gefässe; durch sie durchschimmernd erscheinen, fast serpiginös angeordnet, einzelne hellere Stellen von opak-sulzig-glasiger Farbe. Der Hornhautrand scheint wie über diese Geschwulst hinübergeschoben, indem im Kammerwinkel in der Tiefe noch eine weissgelblich graue Sichel von ca. 2 mm Breite erscheint. Zu ihr hin ziehen in der Tiefe feine, silbergrau weissliche Fäden, die sich bei Bewegungen des Auges leicht oszillierend mitbewegen. Die Iris ist von der Stelle, wo die Geschwulst an die Hornhaut grenzt, so nach hinten unter die Sclera gedrängt und dort fixiert, dass ein breites Kolobom der Iris entstanden ist. Die Iris schlottert bei Bewegungen des Auges. Aus der Tiefe bekommt man reichlich rotes Licht, keine Details des Fundus.

Rechts: Vis. centr. +11.0 D $^{5}/_{35}$ +13.0 N4. Zahlen mühsam.

Links: Vis. centr. $^{5}/_{7.5}$ —1. $^{5}/_{4}$ N1.

Die Diagnose lautet auf: Luxatio lentis subconjunctivalis.

Therapie: Durch Eröffnung des Conjunctivalsackes mit Pinzette und Schere wird die Linse blossgelegt und kann mühelos entfernt werden.

Dabei fand sich die schon kataraktös veränderte Linse mit intakter Kapsel.

Patient wird unter doppelseitigen Schutzverband gestellt. Es erfolgt eine komplikationslose, glatte Heilung.

28. II. Die Wunde ist geschlossen, zeigt keine Gefässeinsprossung. Die durch den Conjunctivalsack entstandene Erhabenheit ist kollabiert und die Conjunctiva macht an dieser Stelle einen etwas faltigen Eindruck von gelblich weisser Farbe, durch die oben innen Irisgewebe schwärzlich durchscheint, indem die Sclera eine deutliche Hervorbuchtung, ein Staphylom zeigt. Zu diesem Irisgewebe, das auf der Rückseite der Sclera fixiert ist, ziehen auch die erwähnten grauweisslichen Fäden durch das Pupillargebiet.

Im übrigen ist Status idem wie bei der Aufnahme. Der Fundus erscheint klarer und, soviel zu erkennen ist, scheint die Papille normal.

Visus bei der Entlassung: Die Untersuchung am Javal-Chiötz'schen Ophthalmometer ergab einen etwas unregelmässigen Hornhautastigmatismus von 6 D. Die Achse stand 30° schläfenwärts.

Der Vis. centr. betrug mit +11 D $^{5}/_{25}$ der normalen, kombiniert mit Konvexcylinder 4.0. Achse 30° schläfenwärts von der Senkrechten. Vis. centr. fast gleich $^{5}/_{15}$ der normalen. In der Nähe wurden mit Konvexglas 10.0 D, kombiniert mit Konvexcylinder 4.0 D; Achse 30° schläfenwärts von der

Senkrechten, Zahlen von feiner Druckschrift (N. Schriftproben Nr. III) gelesen.

Das linke Auge war äusserlich im wesentlichen normal; seine Sehschärfe betrug: Vis. centr. = fast $^5/_{7.5}$ der normalen mit Konkavglas 1.25 D = fast $^5/_4$ der normalen. In der Nähe wurde feinste Diamantschrift gelesen (N. Nr. I).

Epikrise: Wir begegnen bei unserm Patienten einem jener Fälle, der ohne besondere Behandlung mit glatter Heilung verlief. Wie wenig er von den Folgen der unter die Bindehaut luxierten Linse belästigt wurde, das zeigt das unbeschadete, mit Ausnahme einer chronischen Conjunctivitis keinerlei Reizzustände im Auge verursachende Tragen der Linse.

Was ihn zur Aufnahme in die Klinik bewog, waren nicht sowohl schmerzhafte Sensationen im Auge, als vielmehr nur die von ihm selbst beobachtete Tatsache des Grösserwerdens der Geschwulst.

Hinsichtlich der Lage der luxierten Linse wäre der Fall dem am Schluss der Arbeit erwähnten, von Lederer publizierten anzureihen, bei dem es sich auch um eine nur zu $^2/_3$ unter die Bindehaut geschlüpfte Linse handelt.

Besonders beachtenswert ist die in der Abbildung gut zutage tretende Veränderung in der Pupille. Man sieht von aussen unten nach oben innen, keilartig, in Form eines spitzigen Dreieckes, mit der Basis nach aussen unten und den ganzen Irisdefekt einnehmend, silberglänzende, feine Fäden ziehen. Es sind das die bei der Herausschleuderung der Linse zurückgebliebenen Fasern der Zonula Zinnii. Ohne irgend welche Reizerscheinungen zu machen, sind sie, entsprechend dem Iriskolobom, mit in die Scleralwunde eingeheilt.

Nicht ohne Einfluss hingegen können sie auf das Sehvermögen des Auges geblieben sein. So ist gewiss anzu-

nehmen, dass, abgesehen von möglichen Blendungserscheinungen, diese Zonulafasern den schlechten Visus von $^5/_{25}$ nach der Korrektur der Aphakie mit + 11 D verursachten, um so mehr, als eine gröbere Läsion der perzipierenden Schichten, soviel mit dem Augenspiegel zu ersehen war, nicht vorlag.

Resumieren wir kurz, so haben wir in vorliegendem Falle eine selten schwere Verletzung des Auges mit relativ günstigem Ausgang, ein Umstand, der wohl hauptsächlich der Unversehrtheit der Conjunctiva zu verdanken ist, die einerseits durch Zurückhalten der Linse tamponierend für die Bulbuskontenta wirkte, andererseits vor dem Eindringen von schweren Eiterungen erregenden Bakterien einen absoluten Schutz bot.

Dass aber nicht nur jene Fälle von günstigem Ausgange sind, bei denen neben Zerreissung der inneren Augenhüllen die Conjunctiva unversehrt ist, sondern auch jene nicht hoffnungslos erscheinen dürfen, bei denen letztere mitzerreist, zeigt der zweite Patient, den ich in der hiesigen Klinik zu beobachten Gelegenheit hatte.

Hinsichtlich der Entstehungsart und des Verlaufes kann ich auf früher Gesagtes verweisen.

Die Prognose ist naturgemäss schlechter wie bei unverletzter Conjunctiva, da, abgesehen von der grösseren Vehemenz des Traumas und dadurch bedingter schwererer Schädigung des Auges und abgesehen von dem leichteren Vorfallen von Glaskörper — gewöhnlich wird ja die Linse mit herausgeschleudert und es fällt somit der erwähnte tamponierende Schutz derselben weg —, die Gefahr der Panophthalmitis eine ausserordentlich grosse wird; denn die stets im Bindehautsack vorhandenen pathogenen Bakterien geben eine reichliche Quelle zur Infektion ab.

Die Therapie deckt sich mit der der subconjunctivalen

Linsenluxation, wobei natürlich, wie in folgendem Fall, bei Herausschleuderung der Linse aus dem Auge eine spätere Entfernung wegfällt.

Es handelt sich um die 73 Jahre alte Patientin Barbara H. aus Hofreuth bei Wasserburg. Sie erlitt vor sechs Jahren einen Unfall derart, dass ihr von einem Kinde ein Holzscheit, das es über sie hinweg werfen wollte, gegen das rechte Auge geschleudert wurde. Patientin hatte heftige Schmerzen und das Gefühl, als ob das Auge ausliefe. Sie ging erst wegen „Mangel an Zeit“ am zweiten Tage zum Arzt, nachdem sie sich immer Umschläge gemacht hatte. Das Auge war stark blutunterlaufen, ganz schwarz; der Arzt gab ihr Tropfen und eine Salbe ins Auge, machte aber angeblich keinen Verband. Patientin ging noch dreimal zum Arzt, schied aber dann aus der Behandlung, weil ihr der Weg zu weit und zu ungelegen war. Das Auge besserte sich dann von selbst bis zum jetzigen Stand. Irgend einen Eingriff resp. eine Operation hatte der Arzt angeblich nicht vorgenommen. Patientin kommt jetzt in die Klinik, weil das Sehvermögen am linken Auge beständig abnehme.

Status praesens: Mittelgrosse, ziemlich kräftig gebaute Frau von gutem Ernährungszustand, reichlichem Fettpolster, schlaffer Muskulatur. Drüsenanschwellungen und Ödeme sind nicht vorhanden.

An den inneren Organen kein besonderer Befund. Urin ohne Befund.

Spezialistischer Auszug: Auf beiden Augen besteht chronische Conjunctivitis. Die Lage der Tränenpunkte ist normal. Auf Druck entleert sich kein Sekret aus dem Tränensack. Das linke Auge zeigt ausser einer Cataracta incipiens und einem Kolobom der Iris nach oben (präparatorische Iridektomie) keine Veränderung. Rechtes Auge: Die Hornhaut ist abgeplattet, sonst aber vollkommen durchsichtig.

Nur im oberen Quadranten sieht man an der Sclerotico-cornealgrenze eine ziemlich breite, hemicyklische, weisslich-graue Narbe. In derselben Ausdehnung hängt in Form eines Segments kulissenförmig ein ca. 2 mm breites Band zwischen Cornea und Iris herab, das entweder als eine Trübung der hinteren Hornhautfläche oder ein in der Narbe eingeheilter Sclerallappen anzusehen ist. Eine Sclerectasie besteht nicht.

Die Pupille ist aussen und innen unregelmässig; die Iris ist mit grösseren und kleineren Pigmentflecken bedeckt und zeigt Rarefikationen und einen kolobomartigen Defekt nach oben, d. h. sie ist in besagte Narbe, von dem oben erwähnten, kulissenartigen Segment bedeckt, eingeheilt; sie zeigt keinerlei Reizerscheinungen.

Die Pupille erscheint nicht ganz schwarz. Bei focaler Beleuchtung sieht man deutlich die Residuen der Linsenkapsel. Die Linse selbst fehlt und ist weder im Glaskörper noch unter der Conjunctiva zu sehen, also gewisslich bei der Ruptur des Auges aus demselben herausgeschleudert worden.

Im Glaskörper finden sich als Reste der vermutlich ehedem stattgehabten Hämorrhagie ins Bulbusinnere zahlreiche flottierende Trübungen (Opacitates).

Der Fundus selbst erscheint ziemlich klar und deutlich. Papille und Gefässe sind ohne Veränderung.

Die Tension des Bulbus ist vollkommen normal.

R.: Vis. centr. $+11.0$ D $^5/_{20}$. N4. $+15$ D in 15 cm. Javal: Astigmat. 1.5 D. Achse 35° nach aussen.

L.: Vis. centr. $^5/_{20}$ p. N9 $+3.5$ D in 20 cm. Javal: Astigm. 0.5 D. Achse: 35° nach aussen.

Epikrise: Auch bei dieser Patientin heilte die ausserordentlich schwere Verletzung bei nahezu vollständigem Mangel an therapeutischen Massnahmen in möglichst vollkommener Weise. Der Insult hatte bestimmt am unteren Quadranten ein-

gewirkt; das lässt sich aus der Art des Entstehens schliessen. Ein kleines Kind schleuderte auf die bedeutend grössere Patientin ein Stück Holz. Dasselbe flog also zweifellos von unten nach oben direkt ans Auge und presste den Bulbus nach oben zusammen. Hier entstand entsprechend der oben entwickelten Theorie der Scleralriss. Der gewaltige Stoss im Verein mit der spröden Conjunctiva (die Patientin war damals 67 Jahre alt) zerstörten die Kontinuität derselben und gestatteten der Linse freien Austritt.

Zum Schlusse möchte ich noch einiger interessanter Fälle aus der Litteratur Erwähnung tun, die ich in extenso bringe.

Mitvalsky gibt eine ausführliche Beschreibung von 13 Fällen von subconjunctivaler Linsenluxation und knüpft daran eine allgemeine Besprechung.

Die Ruptur an der typischen Stelle in der Nähe des Sclerocornealrandes ist oft nicht gross genug, um die Linse vollständig herauszulassen, so dass es nicht zur totalen Luxation komme, vielmehr bleibe die Linse manchmal zwischen den Wundrändern eingeklemmt. In zwölf Fällen war die Linse mit der Kapsel luxiert, in einem war letztere im Auge zurückgeblieben. Die unter die Conjunctiva luxierte Linse gibt Anlass zu einer reaktiven Entzündung, durch welche sie an die Umgebung festgeheftet wird. In einem Falle fand sich an Stelle der luxierten Linse eine von der Kapsel umschlossene Cyste, die mit der vorderen Kammer in Verbindung stand. Die luxierte Linse resorbiert sich bis auf den Kern und zwar rascher, wenn die Scleralwunde sich geschlossen hat. In einem Fall fand Mitvalsky die ganze Linse verkalkt. Weiter beschreibt er eingehend das Schicksal der Scleralwunde. Unter den von ihm beobachteten Fällen hatten nur drei noch einiges Sehvermögen behalten. Die Therapie soll nach Mitvalsky in Extraktion der Linse bestehen, sobald letztere nicht mehr durch die subconjunctivalen Blutergüsse verdeckt ist. Die Entfernung

ist besonders auch dann angezeigt, wenn die scleralen Wundränder klaffen, denn diese werden dann in der Regel durch die Linse gehindert, sich zu schliessen. Nach Entfernung der Linse soll man Nähte anlegen, ohne viel Rücksicht auf die Iris zu nehmen, ausser in ganz frischen Fällen, in denen die Iris noch nicht an die Wunde adhäriert. Sympathische Ophthalmie wurde in keinem Falle beobachtet.

Jacqueau erzählt von einem Patienten, dem vor drei Wochen durch einen Kuhhornstoss die Linse unter die Conjunctiva luxiert worden war, ohne dass die Kapsel platzte und ohne Verlust von Glaskörper. Die Iris war vollständig unsichtbar, die Sehkraft vollständig erloschen. Die Entfernung der Linse sollte erst nach vollständiger Heilung der Scleralwunde vorgenommen werden.

Schlodtmann konnte ein Auge mikroskopisch untersuchen, bei welchem fünf Wochen vor der Enukleation infolge eines Kuhhornstosses die Sclera hinter der Insertion des Rectus ext. in Form einer schräg von vorn innen nach hinten aussen gerichteten Linie eingerissen war. Die Linse lag zwischen Obliquus sup. und Rectus ext. so, dass ihr hinterer Rand ungefähr ebensoweit lateral von dem hinteren Bulbuspol entfernt lag, wie der Sehnerv nasal von ihm. Risstelle wie Lage der Linse sind somit ganz ungewöhnlich. Es fiel weiter auf, dass die Verbindungen sowohl der Linse selbst, wie auch die in der Umgebung hervorgerufenen verhältnismässig sehr geringe waren, insbesondere galt dies von der geringen Tendenz der Linse zu entzündlichen Verklebungen mit ihrer Umgebung. Die einzige innere Berührung zwischen Linse und Linsenlager fand statt an der hinteren Kapsel, die mit dem grössten Teil ihrer zentralen Partien der Sclera direkt auflag. Die Linse selbst war zum Teil körnig getrübt und von Spalten durchzogen, die mit Schollen erfüllt waren. Die Kapsel war überall intakt, das Epithel gut ausgebildet, zum Teil verdickt

und das Bild einer Kapselkatarakt darbietend. Es liess sich weit über den Äquator hinaus auf die hintere Kapsel verfolgen.

Bednarski untersuchte anatomisch eine subconjunctivale Linsenluxation mit doppelter Iridodialyse. Die Linse lag oben innen. Abgerissen war die innere Hälfte der Iris und in der äusseren Hälfte war eine zweite kleine Iridodialyse sichtbar.

Die histologische Untersuchung ergab, dass die luxierte Linse mit einer dünnen Schicht von Bindegewebe, welches von der Narbe der Lederhaut seinen Ursprung nahm, umgeben war. In dem Uebergangsstück zwischen den beiden Iridodialysen erschien die Iris bis auf die vermehrten Pigmentzellen unverändert. Die Corneoscleralgrenze war hier stark nach innen eingeknickt. Bei der kleineren Iridodialyse war die Cornea scleralgrenze ein wenig nach aussen ausgebuchtet. Die Iris war knapp am Ciliarrande abgerissen. Bednarski glaubt, dass im Moment der Einwirkung der stumpfen Gewalt es zuerst zur Entstehung der kleineren Iridodialyse kam. Später barst die Sclera und dabei löste sich die Regenbogenhaut in der inneren Hälfte ab, wozu das Austreten der Linse beitragen konnte.

Wordsworths weiss von einem Bauern zu berichten, der einen Faustschlag ins Gesicht erhalten hatte, wodurch er zu Boden geworfen wurde, das Nasenbein zertrümmerte und beide Augen rupturierten. Beide Linsen lagen unter der Conjunctiva an der oberen und inneren Seite des Cornealrandes. Die Scleroticalwunde verlief konzentrisch mit dem oberen inneren Cornealrand. Die Tiefe der vorderen Kammer war erhalten. Die Pupillen waren nach oben verlagert und von dicken Blutklumpen eingenommen. Zwei Wochen nach der Aufnahme des Patienten wurden die Linsen durch Incision der Conjunctiven entfernt.

R.: S (mit + 10.5 D) = $^{20}/_{20}$. L.: = $^{30}/_{40}$.

Nach Öller suchte sich ein an religiösen Wahnideen

leidender Mann wiederholt in selbstquälerischer Absicht die Augen mittels seiner Daumen zu luxieren, ohne dass es ihm gelang. Dagegen gelang es ihm, das rechte Auge so zu quetschen, dass es phthisisch wurde und am linken Auge eine totale Irideremie und Luxation der Linse unter die Conjunctiva zustande kam. Das Sehvermögen des linken Auges blieb teilweise erhalten.

Bei einem Mann, der vor vier Jahren durch Verletzung mit einem Holzstück sein Augenlicht in drei Tagen verloren hatte, konstatierte Saint-Martin neben leichten peripheren Irisektasien ein Fehlen der Linse. Mit entsprechenden Gläsern war eine Seeschärfe von $^1/_2$ vorhanden.

Der Verfasser nimmt an, dass die Linse durch eine Scleralwunde unter die Conjunctiva gelangt und dort resorbiert worden sei.

Durch Fall eines Holzbündels auf das Auge sah Mercanti einen Scleralriss mit unvollständiger Linsenluxation entstehen derart, dass die grössere Hälfte ($^2/_3$) der Linse unter die Conjunctiva gelangt war. In ähnlichen Fällen war immer nur die kleinere Hälfte subconjunctival ausgetreten. Mercanti nimmt an, dass grössere Starrheit der Conjunctiva in diesem Fall ein vollständiges Austreten aus dem Scleralriss verhindert habe.

Der von Lederle in Zehenders klinischen Monatsblättern für Augenheilkunde mitgeteilte Fall weist mit diesem hinsichtlich der Luxation bis $^2/_3$ der Linse unter die Conjunctiva eine Analogie auf, ist zugleich aber wegen der seltenen Lage der Scleralruptur nach aussen und oben interessant.

„Zur Erklärung der unvolltändigen Dislokation der Linse," sagt Lederle, „müssen wir annehmen, dass die den Bulbus komprimierende Kraft, welche die prall gespannte Sclera eher zum Bersten brachte als die mehr dehnbare und leichter verschiebliche Conjunctiva, nur zu kurze Zeit gewirkt

hatte, um den dem Austreten der Linse von der Conjunctiva entgegengesetzten Widerstand vollständig überwinden zu können".

---

Es erübrigt mir noch, meinen hochverehrten Lehrer, Herrn Professor Dr. O. Eversbusch, zu bitten, für die gütige Überweisung des Themas meinen ergebensten Dank entgegennehmen zu wollen, sowie auch den beiden Herren Assistenzärzten Dr. Hessberg und Dr. Koschland für ihre freundliche Unterstützung und Ratschläge bei der Abfassung meinen besten Dank zu sagen.

---

# Literatur.

André, Luxation sousconjonctivale du cristallin. Annale d'Oculistique. LXXII. pag. 111. 1874.

Schwalbe, Lehrbuch der Anatomie der Sinnesorgane. 1887.

Zehender, Klin. Monatschrift f. Augenh. XIII. 1875.

Briolat, Étude sur la Luxation Sous-conjunctivale du Cristallin. Thèse de Paris. 1879.

Arlk, Über die Verletzungen des Auges. I. Abschn. 1875.

Alt, Über einen Fall von subconjunktiv. eingeheilter Linse, Knapp. Archiv f. Augen- und Ohrenheilk. VI. 1877. pag. 8—12.

Falchi, Sulla Lussazione del Cristallino sotto la Conjunctiva. Quagliano. Annali di Ophthalmologia. XIV. Fasc. IV. 1885 (nicht zugänglich).

Gräfe-Sämisch, Handbuch d. ges. Augenheilk. Bd. V.

Riegel, Zur Pathologie der subconj. Linsenluxation. Inaug.-Dissert. München 1888.

Michel-Müller, Über Rupturen der Corneo Scleralgrenze durch stumpfe Verletzungen. Leipzig und Wien. Fr. Denticke.

Hoven, Die subconj. Linsenluxation. Bonn 1879.

Schleicher, Über Luxationen des Linsensystems. Inauguralabhandlung. München 1866.

Hinze, Über Linsenluxation. Inaug.-Dissert.

Fuchs, Lehrbuch der Augenheilkunde.

Henke, Beitrag zur Lehre von der Ätiologie und Behandl. der Luxationen der Kristallinse. Inaug.-Dissert. 1893.

Mengin, Observations cliniques etc. Recueil d'Ophth. S. 502.

Lindner, Luxation der Linse zwischen Sclera und Bindehautsack. Oesterreich. Zeitschr. f. prakt. Heilk. 24 (nicht zugänglich).

Bednarski, Ein Beitrag zur patholog. Anatomie der unter die Bindehaut luxierten Linse.

Merconti, Un raro cuso di lussazione incompletamente sotto-conyiuct. del cristallino. Annali di Ottalm. XX. pag. 365.

Fouchard, Quelque singularités cliniques de traumatismes oculaires. Clinique Ophth. Février.

Bourgeois. Quatre traumatismes intéressonts.

# Lebenslauf.

Ich wurde am 9. Oktober 1881 zu Ingolstadt als Sohn des Ingenieurs Adolf Rupp geboren, besuchte in München die Volksschule und ebenda auch das Gymnasium, das ich im Juli 1901 absolvierte. Im Oktober desselben Jahres genügte ich meiner Militärpflicht als Einjährig-Freiwilliger beim 3. Feld-Artillerieregiment in München bis zum 1. April 1902, wobei ich zugleich an der Universität in München immatrikuliert war. Im Februar 1905 legte ich das Tentamen physicum ab und begann am 15. Oktober 1907 mein Staatsexamen, das ich am 1. Dezember 1907 vollendete. Meine ganze Studienzeit verbrachte ich an der Universität zu München. Sodann begann ich am 4. Dezember 1907 mit der Ableistung des praktischen Jahres an der Kgl. med. Poliklinik zu München, woselbst ich bis 4. April verblieb, um sodann nach Bernburg/Anhalt an die Landes-Heil- und Pflegeanstalt überzusiedeln, an der ich den Rest des praktischen Jahres zu erfüllen gedenke.

**Adolf Rupp.**

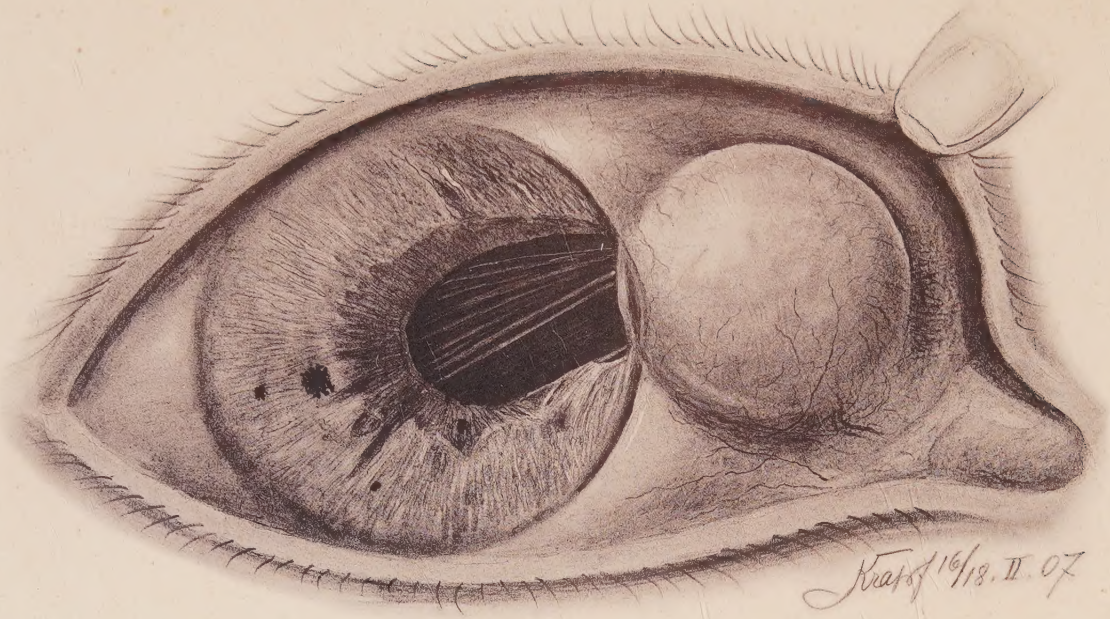
Kraft 16/18. II. 07